**Hydrogel Wound Dressing**

***Case Study 1*** ***– Arterielt sår på nedre ben***
***( placeret over højre tibia )***

## *Patient Profil*

60-årig mand med et kronisk arterielt sår og alkohol misbrug.
Ved undersøgelsen fandt man to sår på højre underben, - et sår over tibia og et på ydre side af underbenet
Ukendt varighed men mindst 2 måneder.

## *Resultat*

Bandagen blev skiftet én gang per uge. Komplet opheling blev ikke opnået, da der opstod Hypergranulation, hvorfor behandlingen blev ændret.
Der var ikke lækage imellem bandageskift.
Patienten oplevede ikke smerte under bandageskift eller gennem behandlingen.
Der var ingen tilhæftning til såret ved bandageskiftl.
Over en 6 ugers behandling med bandageskift én gang per uge, blev såret reduceret i størrelse fra 3cm x 1.8cm til 0.8cm x 0.8cm, hvilket er en reduktion på over 50%.

**Billede 1 – 19.02.03**
*Sårets størrelse* – 3cm x 1.8cm
*Sårets bund* – 90% granulation, 10% centralt fibrin.

**Billede 2 – 26.02.03**
*Sårets størrelse* – 3cm x 1.8cm
*Sårets bund* – 100% granulations væv.

**Billede 3 – 5.3.03**
*Sårets størrelse* – 3cm x 1.7cm
*Sårets bund* – 100% granulations væv.

**Billede 4 – 12.03.03**
*Sårets størrelse* – 2cm x 1.4cm
*Sårets bund* – 90% granulations væv, 10% epithel væv.

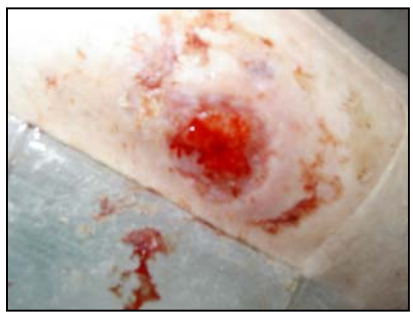

**Billede 5 – 19.03.03**
*Sårets størrelse* – 1cm x 1cm
*Sårets bund* – 90% granulations væv, 10% epithel væv.

**Billede 6 – 26.03.03**
*Sårets størrelse* – 0.8cm x 0.8cm
*Sårets bund* – 90% granulations væv, 10% epithel væv.

**Hydrogel Wound Dressing**

***Case Study 1*** ***– Arterielt sår på nedre ben (placeret højre bens yderside )***

## *Patient Profil*

60-årig mand med et kronisk arterielt sår og alkohol misbrug.
Ved undersøgelsen fandt man to sår på højre underben, - et sår over tibia og et på ydre side af underbenet
Ukendt varighed men mindst 2 måneder.

## *Resultat*

Bandagen blev skiftet én gang per uge.
Der var ikke lækage imellem bandageskift.
Patienten oplevede ikke smerte under bandageskift eller gennem behandlingen.
Der var ingen tilhæftning til såret ved bandageskiftl.
Over en 6 ugers behandling med bandageskift én gang per uge, blev såret reduceret i størrelse fra 2cm x 2cm til 1cm x 1cm, hvilket er en reduktion på over 50%.
Ligeledes blev såret rehydreret og nekrotisk væv opløst.

**Billede 1 – 19.02.03**
*Sårets størrelse* – 2cm x 2cm
*Sårets bund* – 50% nekrotisk væv, 50% fibrin

**Billede 2 – 26.02.03**
*Sårets størrelse* – 2.5cm x 2cm
*Sårets bund* – 50% nekrotisk væv, 40% fiibrin, 10% granulation

**Billede 3 – 05.03.03**
*Sårets størrelse* – 2.2cm x 2cm
*Sårets bund* – 50% nekrotisk væv, 40% fibrin, 10% granulation

**Billede 4 – 12.03.03**
*Sårets størrelse* – 2.cm x 2cm
*Sårets bund* – 100% opløst skorpe

**Billede 5 - 19.03.03**
*Sårets størrelse* – 1.4cm x 0.8cm
*Sårets bund* – 90% granulation, 10% fibrin

**Billede 6 – 26.03.03**
*Sårets størrelse* – 1cm x 1cm
*Sårets bund* –30% granulation, 70% epithelvæv.

**Hydrogel Wound Dressing**

***Case Study 2*** ***– Tryksår på hæl***

## *Patient Profil*

82 – årig kvinde, der blev indlagt på ortopædisk traume afdeling på grund af en femur fractur.

Kvinden udviklede herefter et tryksår på venstre hæl, og blev sat i behandling med Hydrogel sår bandage.

## *Resultat*

– 90% opheling blev opnået.
Behandlingen blev ændret til filmbandage da patienten skulle udskrives.
Hydrogel bandagen blev skiftet én gang per uge på grund af minimal sekretion.
Hydrogel bandagen forblev på plads ved moblilisering af patienten.

**Billede 1 – 27.03.03**
*Sårets størrelse* – 2cm x 2cm
*Sårets bund* – 70% fibrin, 30% granulations væv.

**Billede 2 – 04.04.03**
*Sårets størrelse* – 1.2cm x 1.6cm
*Sårets bund* –100% granulations væv.

**Billede 3 – 14.04.03**
*Sårets størrelse* – 0.4cm x 0.4cm
*Sårets bund* – 60% granulations væv, 40% epithel

**Billede 4 – 22.4.03**
*Sårets størrelse* – 0.2cm x 0.2cm
*Sårets bund* – 100% epithel væv

**Hydrogel Wound Dressing**

***Case Study 1 + 2***

**Overall Findings**

Begge case studies viste significant reduction i sårets størrelse i forhold til sårstørrelsen ved opstart af undersøgelsen.
I to tilfælde var fastsiddende fibrin blødgjort og opløst, og i det andet tilfælde blev et nekrotisk område rehydreret og opløst.
Hydrogel sår bandage synes at fungere godt til autolytisk debridement, såvel som at kunne stimulere angiogenesen og granulationen i såret.

**Researchers findings**

I begge tilfælde var der ikke problemer med tilhæftning til såret.
Der var ingen smerte ved forbindsskift, hverken ved applikation af bandagen eller fjernelse af bandagen.
Der var ingen traume til den omgivende hud ved bandageskift.
Hydrogel sårbandagen synes at være effektiv til at opløse nekrotisk væv, såvel som at kunne stimulere granulation og epithelialisation.

**Hydrogel Net Wound Contact Layer**



***Case Study 1*** ***– Pretibial laceration på underben***

## *Patient Profile*

72 årig kvinde, der ankom til klinikken med en pre-tibial laceration.
Hun blev sat i behandling med Hydrogel Net for at sikre hudflappen. Bandagen blev sikret med et film produkt. Filmproduktet, blev skiftet én til to gange per uge afhængig af eksudat - mængden. Hydrogel Net blev skiftet én gang per uge.

## *Resultat*

Reduktion i sår størrelse. Ingen traume i såret eller på den omgivende hud.

**Billede 1 – 07.04.03**
*Sårets størrelse* – 2.6cm x 2.2 cm
*Sårets bund* –30% granulation, 70% skin flap.

**Billede 2 – 07.04.03**
Skin flap trukket tilbage for at fjerne oprullede kanter.

**Billede 3 – 07.04.03**
Hud flap lagt tilbage, de oprullede kanter er fjernet. 90% huddække, 10% granulations væv tilstede.

**Billede 4 – 07.04.03**
Hydrogel Net sikrer skin hudflappens placering. Hydrogel Net dækkes med et filmprodukt..

**Billede 5 – 14.04.03**
*Sårets størrelse* – 2.6cm x 2.2 cm
*Sårets bund* –100% epithel

**Billede 6 - 22.04.03**
*Sårets størrelse* – Komplet ophelet
*Sårets bund* –100% epithel

**Hydrogel Net Wound Contact Layer**



***Case Study 2 – Pretibial laceration***

## *Patient Profile*

82 – årig kvinde med en længerevarende historik vedrørende hudtraume pågrund af meget tynd og let påvirkelig hud.
Hun ankom med en nyligt opstået pretibial laceration på højre underben.
Årsag er ukendt.

Blev sat i behandling med Hydrogel Net og et film produkt. Bandageringen blev skiftet én gang per uge.

## *Resultat*

Komplet heling i løbet af 15 dage, med i alt 2 bandageskift.

**Billede 1 – 20.06.03**
*Sårets størrelse* – 4.6cm x 0.5cm
*Sårets bund* – 90% subcutant væv, 10% granulation

**Billede 2 – 23.06.03**
*Sårets størrelse* – 4.6cm x 0.5cm
*Sårets bund* – 85% subcutant væv, 10% granulation, 5 % epithel væv.

**Billede 3 – 27.06.03**
*Sårets størrelse* – 4.6cm x 0.6cm
*Sårets bund* – 85% subcutant væv, 10% granulation, 5 % epithel væv.

**Billlede 4 – 04.07.03**
*Sårets størrelse* – 4.5cm x 0.4cm
*Sårets bund* – 90 %granulation, 10% epithel væv.

**Billede 5 – 10.07.03**
*Sårets størrelse* – 4.5cm x 0.4cm
*Sårets bund* – 50 %granulation, 50% epithel væv.

**Billede 6 – 18.07.03**
*Sårets størrelse* – 4cm x 0.3cm
*Sårets bund*– 50 %granulation, 50% epithel væv.

**Hydrogel Net Wound Contact Layer**

***Case Study 1 + 2***

**Overall Findings**
I begge case studies skete der opheling / tilheling.
Studie 1 havde 100 % opheling
Studie 2 Havde  20% heling.

Begge disse patienter havde kompleks medicinsk anamnese, der predisponerede dem til forsinket opheling. Derfor føltes det at man havde opnået succes med begge patienter.

**Researchers Findings**
Hydrogel Net var meget let at applicere. Der var en mindre tilhæftning med Hydrogel Net ved begge patienter, der kun tillægges, at der ikke var nogen eksudat sekretion.
Der blev ikke observeret nogen traume eller tilhæftning til sårets bund eller den omgivende hud ved bandageskift.